

 CORPORACIÓN UNIVERSITARIA RAFAEL NÚÑEZ <small>PARA QUE TU DESARROLLO CONTIÑE SU MARCHA</small>	FORMATO REGISTRO DOCUMENTO CONSOLIDADO PAT COLECTIVO	Código	FT-IV-015
		Versión	3
		Fecha	30/09/2022
		Página	Página 1 de 13

INSTRUCTIVO: el siguiente formato es para ser registrado en este, el Documento Consolidado de PAT Colectivo que da evidencia del ejercicio investigativo desarrollado por el colectivo (docentes y estudiantes) del nivel de formación (semestre o año). En esta consideración el documento consolidado de PAT Colectivo, debe contener:

Portada

1. Ficha de Identificación

Facultad: CIENCIAS DE LA SALUD		Colectivo Docente	Asignatura
Programa: ODONTOLOGIA			
Semestre: VII	Periodo académico: 1	1. GISELLA OSORIO 2. ARY LOPEZ 3. NATALIA CRECIENTE 4. MARIA CLAUDIA OSORIO 5. YURANIS REALES 6. JOSE LLAMAS 7. JONATHAN HARRIS	1. ENDODONCIA 2. PERIODONCIA 3. PERIODONCIA 4. REHABILITACIÓN ORAL 5. REHABILITACION ORAL 6. PEDIATRIA 7. CIRUGIA ORAL
Docente Orientador del seminario			
GISELLA ISABEL OSORIO CABARCAS			
Título del PAT Colectivo			
Exéresis de torus mandibular bilateral. Reporte de caso			
Núcleo Problémico			
Odontología Basada en la Evidencia			
Línea de Investigación			
Investigación basada en la evidencia			

2. Informe del Proyecto Académico de Trabajo Colectivo (PAT Colectivo)

- Resumen/Abstract – Palabras Claves/Keywords

La salud bucal se ha definido como "dentición funcional y confortable que permite a los individuos continuar con el rol social deseado", enfatizando que es un componente integral de la salud, por lo que se entiende que cuando la salud bucal está comprometida, la salud general y la calidad de

 <p>CORPORACIÓN UNIVERSITARIA RAFAEL NÚÑEZ PARA QUE TU DESARROLLO CONTIÑE SU MARCHA</p>	FORMATO REGISTRO DOCUMENTO CONSOLIDADO PAT COLECTIVO		Código	FT-IV-015
			Versión	3
	Fecha	30/09/2022	Página	Página 2 de 13

vida pueden disminuir; esta no solo comprende una definición, sino que incluye otros aspectos como el impacto del dolor bucal en la vida diaria de los individuos y el grado de inhabilidad o "disfunción" de esta.

Palabras claves: Torus mandibular, Exéresis torus, torus bilateral.

ABSTRACT

Oral health has been defined as "functional and comfortable dentition that allows individuals to continue with the desired social role", emphasizing that it is an integral component of health, so it is understood that when oral health is compromised, general health and quality of life may decline; This not only includes a definition, but also includes other aspects such as the impact of oral pain on the daily life of individuals and the degree of disability or "dysfunction" of this.

Key words: Mandibular torus, Exeresis torus, bilateral torus.

- Descripción del Problema

El estado de salud bucal no solo puede verse comprometido por alteraciones como la presencia de caries dental y gingivitis. Existen otras lesiones y enfermedades que pueden afectar el bienestar bucal del individuo y su calidad de vida como las lesiones que comprometen tejidos blandos de la boca a nivel de semimucosa, mucosas, paladar duro y blando, lengua y piso de boca. Un problema bucal puede limitarlas actividades cotidianas del individuo, a nivel de la nutrición, comunicación, expresión, generando molestias, dolor etc. deteriorando la calidad de vida. Estos problemas a su vez pueden generar baja autoestima, tristezas, preocupación y hasta depresión en algunos pacientes. Por ello aparece el concepto de Calidad de vida relacionada con la salud bucal (CVRSO) concebida como: la percepción del grado de disfrute que una persona tiene

 <p>CORPORACIÓN UNIVERSITARIA RAFAEL NÚÑEZ PARA QUE TU DESARROLLO CONTIÑE SU MARCHA</p>	FORMATO REGISTRO DOCUMENTO CONSOLIDADO PAT COLECTIVO		Código	FT-IV-015
			Versión	3
			Fecha	30/09/2022
			Página	Página 3 de 13

con respecto a su boca en función del servicio que en su vida diaria le reporta.

- **Justificación**

Reestablecer la dimensión ósea adecuada mediante la remoción de las lesiones tumorales para lograr el acondicionamiento óptimo de las estructuras mucosas previas a rehabilitar.

- **Objetivos**

GENERAL: Mostrar el procedimiento quirúrgico, paso a paso de exéresis de torus

ESPECÍFICOS:

- Analizar las diferentes técnicas de manejo quirúrgico de exéresis de torus mandibular.
- Describir el paso a paso de manejo quirúrgico de la exéresis de torus mandibular.

- **Marco Teórico o Referente Teórico**

La salud bucal se ha definido como "dentición funcional y confortable que permite a los individuos continuar con el rol social deseado", enfatizando que es un componente integral de la salud, por lo que se entiende que cuando la salud bucal está comprometida, la salud general y la calidad de vida pueden disminuir; esta no solo comprende una definición, sino que incluye otros aspectos como el impacto del dolor bucal en la vida diaria de los individuos y el grado de inhabilidad o "disfunción" de esta.

Las exostosis orales, que se conocen como torus o hiperostosis, son agrandamientos óseos benignos que no producen síntomas. En lugar de condiciones patológicas, estas estructuras se consideran variaciones

 <p>CORPORACIÓN UNIVERSITARIA RAFAEL NÚÑEZ PARA QUE TU DESARROLLO CONTIÑE SU MARCHA</p>	FORMATO REGISTRO DOCUMENTO CONSOLIDADO PAT COLECTIVO	Código	FT-IV-015
		Versión	3
		Fecha	30/09/2022
		Página	Página 4 de 13

anatómicas normales que consisten en una cantidad limitada de médula ósea y una corteza densa. Según la localización, la exostosis oral se denomina comúnmente torus mandibulares cuando aparece en la superficie lingual de la mandíbula, torus palatinos cuando aparece a lo largo de la línea media del paladar duro y exostosis bucal cuando aparece en la superficie lingual de la mandíbula. Aparece en la región alveolar bucal del maxilar.

Estos crecimientos óseos a menudo se descubren incidentalmente durante un examen de control, más a menudo en la tercera década de vida para los torus palatinos y en la cuarta década para los toros mandibulares. Los orígenes precisos de estas exostosis son inciertos, incluso si algunos estudios radioanatómicos sugirieron correlaciones genéticas y ambientales en el desarrollo de los toros. Rara vez se describe la recurrencia de un toro después de la resección quirúrgica, y menos aún tan rápidamente después del procedimiento.

Los toros mandibulares son más frecuentes cerca del agujero mentoniano, que es un punto débil mandibular donde se ejerce la mayor parte del estrés mecánico. El estrés mecánico excesivo es responsable de la señal de transducción de los osteoblastos, favoreciendo la formación de exostosis. Estos esfuerzos mecánicos se pueden encontrar en individuos con bruxismo o con consumo excesivo de alimentos duros (como en las poblaciones vikingas), o en pacientes con prótesis dentales de contacto. Finalmente, se ha demostrado que varios factores dietéticos están asociados con la aparición de torus, en particular los peces de agua salada. Estos pescados son ricos en ácidos grasos poliinsaturados y vitamina D, que tienen un papel en la regulación del calcio y el fosfato y por tanto en el desarrollo óseo. Este también es el caso del consumo excesivo de productos ricos en calcio.

 <p>CORPORACIÓN UNIVERSITARIA RAFAEL NÚÑEZ PARA QUE TU DESARROLLO CONTIÑE SU MARCHA</p>	FORMATO REGISTRO DOCUMENTO CONSOLIDADO PAT COLECTIVO		Código	FT-IV-015
			Versión	3
	Fecha	30/09/2022	Página	Página 5 de 13

- **Presentación del caso clínico**

Paciente de 63 años de edad que se encuentra sistémicamente comprometida con hipertensión controlada con Losartán, que consulta en la clínica odontológica de la Corporación Universitaria Rafael Núñez comentando que sentía molestias en los dientes. En antecedentes familiares refiere hipertensión en padre y madre, comenta que tiene algunas obturaciones en amalgamas y además de esto relata que por motivos de caries y problemas periodontales le han practicado extracciones de varios órganos dentales.

Se le realiza un examen físico regional extraoral, presenta una implantación capilar ginecoide una frente alta, ancha unos ojos simétricos de color café, no presentó desviación del tabique, no presentó secreción en sus oídos, presenta además una buena audición, en sus comisuras labiales no presenta resequedad, presenta una buena movilidad de su cuello y un sistema ganglionar sin alteración a la palpación.



 <p>CORPORACIÓN UNIVERSITARIA RAFAEL NÚÑEZ PARA QUE TU DESARROLLO CONTINUE SU MARCHA</p>	FORMATO REGISTRO DOCUMENTO CONSOLIDADO PAT COLECTIVO		Código	FT-IV-015
			Versión	3
	Fecha	30/09/2022	Página	Página 6 de 13

Fig. 1 Fotografía extraoral

Al examen estomatológico, presenta labios parduscos, se aprecian surcos y descamaciones mucosa labial hidratada, un borde bermellón marcado, presenta una mucosa humectada de color rosa pálido, carrillos sin alteración lisos, brillantes y humectados, presenta además un paladar con rugas palatinas marcadas y humectado, se evidencia úvula brillante y móvil sin alteración, una lengua color rosa, papilas gustativas en buen estado, un piso de boca vascularizada y humectada y unas glándulas salivales con buena secreción de saliva.

Adicionalmente se presentan dos lesiones tumorales multilobulada hipertónicas de consistencia dura no móvil en la mandíbula del lado derecho e izquierdo por lingual.

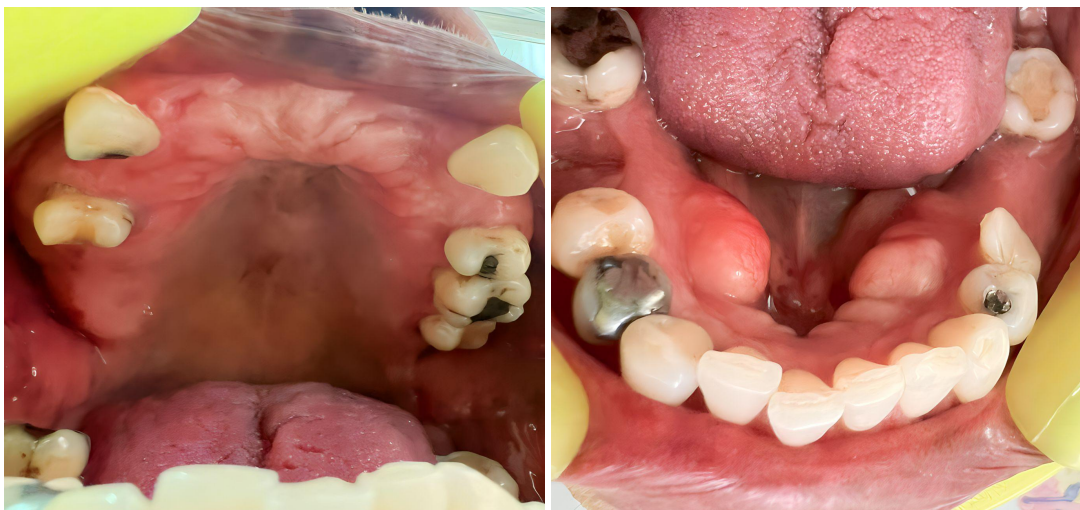

Fig. 2 Fotografía intraoral de la arcada superior e inferior.

Al realizarle el índice de O'Leary al paciente presentó un índice de 49,2%, se prosiguió a realizar el periodontograma donde se evidencio que el paciente presenta varias bolsas en sus órganos dentales, además que también presenta recesión gingival en algunos de sus dientes.

	FORMATO REGISTRO DOCUMENTO CONSOLIDADO PAT COLECTIVO	Código	FT-IV-015
		Versión	3
		Fecha	30/09/2022
		Página	Página 7 de 13

Los diagnósticos fueron los siguientes:

Sistémico: Hipertensión Controlado con LOSARTÁN.

Bucal: Torus mandibular bilateral y edentulismo parcial superior e inferior.

Periodontal: Periodontitis Generalizada, Estadio II, Grado B.

Dental: Resto radicular OD #46.

•Atrición en OD # 31,32,33,41,42,43.

•Endodoncia previa OD #35

•OD#13 35 (O), 02 (D) - #15 46 (O), 02 (M,D) - #23 02 (D) - #25 46 (O), 02 (M,D) – #26 46 (O), 02 (M,D,P,V) - #31 02 (P,V) - #32 02 (V,P) - #33 02 (P) - #34 45 (O), 02 (M,D,P,V) - #35 30 (O,M,D,V), 02 (P) - #38 36 (O), 02 (M,D,P,V) - #41 02 (M,D,P,V) - #42 02 (M,D,P) - #43 02 (P) - #44 46 (O,M,D) - #45 02 (O,M,D,P,V) - #46 06 - #47 46 (O), 02 (M,D,P,V).

PLAN DE TRATAMIENTO

Fase de Urgencia: No requiere.

Fase Higiénica:

Paso 1: Instrumentación supragingival y cambios de hábitos

Paso 2: Instrumentación subgingival

Paso 3: No requiere

Paso 4: cada 1 mes

Fase Quirúrgica:

Exodoncia de OD# 46

Exéresis de torus mandibular bilateral.

 <p>CORPORACIÓN UNIVERSITARIA RAFAEL NÚÑEZ PARA QUE TU DESARROLLO CONTIÑE SU MARCHA</p>	FORMATO REGISTRO DOCUMENTO CONSOLIDADO PAT COLECTIVO		Código	FT-IV-015
			Versión	3
	Fecha	30/09/2022	Página	Página 8 de 13

Fase de Operatoria: Resina convencional en OD # 13, 15, 25, 26, 28, 34, 36, 44, 47, 48.

Fase Endodóntica: No requiere

Fase de Rehabilitación: Como tratamiento ideal se le puede poner implantantes en todas las piezas dentales a rehabilitar, como también podría ser realizarle prótesis fijas en estos dientes a rehabilitar, pero en este caso llegamos a la decisión de realizar prótesis parcial removible superior e inferior y corona en OD#35; para llegar a este plan de tratamiento tuvimos en cuenta el costo de cada uno de los tratamientos antes mencionados, además del tiempo que se debía emplear para cada uno de ellos, otra razón fue que al nosotros estar en un proceso de formación se nos facilita realizar este plan de tratamiento a comparación de los otros.

Antes de intervenir quirúrgicamente al paciente se le dio un nivel de atención primaria, donde se reforzaron los métodos de higiene oral, se eliminó el cálculo supra e infra gingival, se restauraron las obturaciones desajustadas y en mal estado y se obturaron las piezas cariadas.

Luego de esto se le envía a realizarse exámenes de laboratorio como TP, TPT y glicemia y un hemograma completo. Al obtener los resultados de los exámenes y comprobar que la paciente estuviera en buenas condiciones se procede a programar la cirugía.

La cirugía se realizó bajo anestesia local aplicando técnica anestésica troncular mandibular de ambos lados, luego se procedió a realizar la incisión completa de manera horizontal.

Para posterior a esto levantar el colgajo y dejar expuesto el torus.

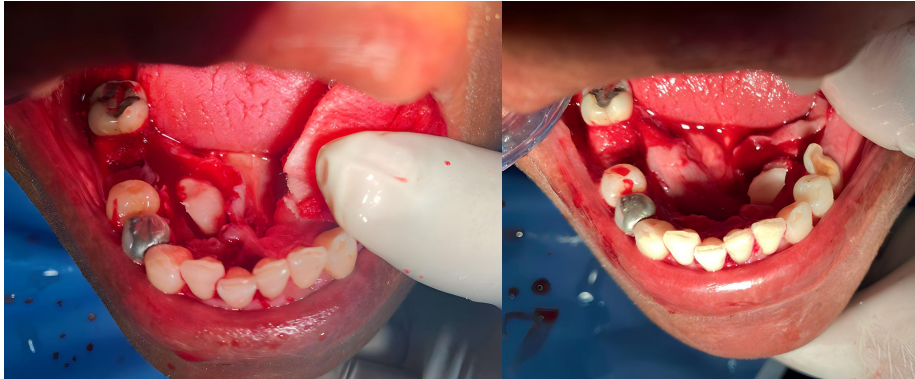


Fig. 3 Exposición de torus de lado izquierdo y derecho.

Luego de esto con una fresa 702 y la pieza de alta seccionamos el torus, posterior a esto se le pego un cincel para el desprendimiento de manera bilateral

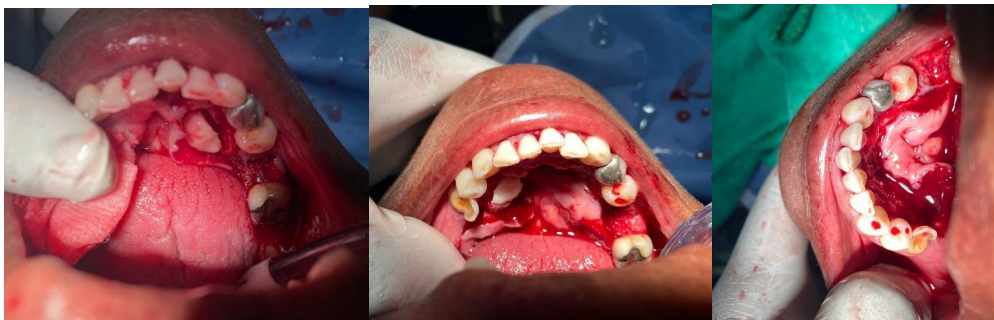

Fig. 4 Desprendimiento del lado izquierdo y derecho/ Reposición de colgajo.

Para la regularización se utilizó la misma fresa 702 y por último se repuso el colgajo en su lugar y suturamos con sutura absorbible 3.0.

- Consideraciones éticas y de propiedad intelectual
De acuerdo con la resolución N° 008430 de 1993 (4 de octubre de 1993) la cual se establecen las normas científicas, técnicas y administrativas para la investigación en salud: Artículo 8. Se protegerá la privacidad del individuo, sujeto de investigación, identificándolo solo cuando los resultados lo requieran y éste lo autorice.
- Resultados (análisis y discusión)

 <p>CORPORACIÓN UNIVERSITARIA RAFAEL NÚÑEZ PARA QUE TU DESARROLLO CONTIÑE SU MARCHA</p>	FORMATO REGISTRO DOCUMENTO CONSOLIDADO PAT COLECTIVO		Código	FT-IV-015
			Versión	3
	Fecha	30/09/2022	Página	Página 10 de 13

Aunque el torus ha sido mencionado en la literatura médica desde hace más de 180 años, sólo con los avances en el campo de la genética ha sido posible un mejor conocimiento del mismo en las últimas dos décadas. Su frecuencia varía en diferentes grupos étnicos y hoy se considera el resultado de la interacción de factores genéticos y ambientales con una presentación familiar que sugiere una herencia autonómica dominante de baja penetrancia.

El torus mandibular es, junto al torus palatino, la exostosis intraoral más común. La prevalencia varía entre el 6 y el 40%. La frecuencia y el tamaño aumentan con la edad, siendo raros antes de los 10 años. En la radiografía no se aprecia el torus cuando es menor de 4 mm. Predomina en forma simétrica en el 80% de los casos, pero cuando es unilateral se encuentra mayormente en el lado derecho. Se ha visto que son muy frecuentes en pacientes con torus alteraciones parafuncionales, como el bruxismo, de ahí que en su mayoría se asocie un desgaste dentario a nivel de las caras oclusales, que son las que se enfrentan unas con otras cuando el paciente bruxa.

Asimismo, los pacientes con torus tienen, en promedio, un mayor número de dientes. En un estudio llevado a cabo sobre 1000 pacientes, la mayoría fueron encontrados en el grupo de edad de 11 a 30 años. Aunque se ha descrito que el torus mandibular es más frecuente en mujeres que en hombres, en un estudio reciente no se ha encontrado una diferencia estadísticamente significativa en la prevalencia de torus entre ambos sexos, si bien se ha observado una fuerte asociación entre torus mandibular y torus palatino. Es esencial realizar una historia completa y una correcta exploración para el diagnóstico de enfermedades de tejidos bucales duros, como es el torus mandibular, siendo también necesario un adecuado estudio radiográfico. De esta forma, puede ayudarse a establecer la causa de la lesión y proporcionar al estomatólogo o al odontólogo una valiosa información.

 <p>CORPORACIÓN UNIVERSITARIA RAFAEL NÚÑEZ PARA QUE TU DESARROLLO CONTIÑE SU MARCHA</p>	FORMATO REGISTRO DOCUMENTO CONSOLIDADO PAT COLECTIVO		Código	FT-IV-015
			Versión	3
	Fecha	30/09/2022	Página	Página 11 de 13

- **Conclusiones y Recomendaciones**

Para la realización de un tratamiento en la cavidad bucal es fundamental una buena planeación del procedimiento a realizar, también se requiere contar con un instrumental completo y a la hora de realizar el procedimiento es muy importante colocar una buena técnica de anestesia para prevenir molestias en el paciente que lo pueden llegar a incomodar. En pacientes mayores se recomienda se recomienda realizar el procedimiento con instrumental rotatorio para prevenir una fractura mandibular. Las recomendaciones dadas al paciente luego del procedimiento juegan un papel muy importante a la hora de la cicatrización porque se puede presentar la necrosis de la mucosa que no tiene un adecuado soporte óseo.

- **Bibliografía**

1. Díaz Cárdenas, S.. (2016). Impacto de lesiones orales sobre la calidad de vida en pacientes adultos. *Avances en Odontostomatología*, 32(1), 11-20
2. Kang, Ting, Kong, Yujia, Chen, Xuepeng, Huang, Shiyong y Shao, Jinling. (2021). Variabilidad de exostosis en mandíbulas humanas durante los últimos seis milenios en el norte de China. *Revista Internacional de Morfología* , 39 (5), 1311-1315.
3. Rabuel Valentin, Levasseur Julie, Zwetyenga Narcisse, Gengler Charline, Moris Vivien, Guillier David, Early recurrence of mandibular torus following surgical resection: A case report, *International Journal of Surgery Case Reports*, Volume 83, 2021, 105942, ISSN 2210-2612.
4. Hee-Min Lee¹, Dong-Woo Kang¹, Pil-Young Yun¹, Il-hyung Kim^{1,2*} and Young-Kyun Kim^{1,3*}. Associations between mandibular torus and types of

 <p>CORPORACIÓN UNIVERSITARIA RAFAEL NÚÑEZ PARA QUE TU DESARROLLO CONTIÑE SU MARCHA</p>	FORMATO REGISTRO DOCUMENTO CONSOLIDADO PAT COLECTIVO		Código	FT-IV-015
			Versión	3
	Fecha	30/09/2022		
	Página	Página 12 de 13		

temporomandibular disorders, and the clinical usefulness of temporary splint for checking bruxism. (2021) 21:182.

5. Teresa Diaz de Teran 1, Pedro Muñoz 2, Felix de Carlos³ y otros. Mandibular Torus as a New Index of Success for Mandibular Advancement Devices. 2022, 19, 14154

6. James R Collins, Michael Brache , Gabriel Ogando. Prevalence of oral mucosal lesions in an adult population from eight communities in Santo Domingo, Dominican Republic. Vol. 34 N° 3 / 2021 / 240-248.

7. Ting Kang, Yujia Kong; Xuepeng Chen, Variability of Exostoses on Human Jaws During the Past Six Millennia in Northern China. 2021; 39(5):1311-1315, 2021.

8. Loren R. Lease. Correlations between dental wear and oral cavity characteristics: Mandibular torus, palatine torus, and oral exostoses. Am J Hum Biol. 2020; e23446.

9. A Rouas, D Midy. About a mandibular hyperostosis: the torus mandibularis. 1997;19(1):41-3.

10. Griselda Martfnez Martfnez, Gabriela Cabrera Rueda. Remoción quirúrgica de torus mandibular: reporte de caso. 53, 2016. 1324-1327.

3. Aporte del PAT Colectivo al DHS (Desarrollo Humano Sostenible)

El recurso principal para generar desarrollo sostenible y crecimiento en un país es la investigación científica, un medio que extrae el valor del conocimiento para aplicarlo dentro de distintos sectores.

La incursión en el proceso investigativo posibilita avanzar hacia un sustento epistemológico que delimite al área de Odontología con respecto a otras disciplinas. Bajo esta consideración se comprenderá que todo acto de investigación deberá girar en torno a la reflexión teórica y metodológica, así como deberá tener proyección directamente en los diferentes escenarios de la práctica, delimitando y fortaleciendo tanto el quehacer profesional

 <p>CORPORACIÓN UNIVERSITARIA RAFAEL NÚÑEZ PARA QUE TU DESARROLLO CONTINÚE SU MARCHA</p>	FORMATO REGISTRO DOCUMENTO CONSOLIDADO PAT COLECTIVO		Código	FT-IV-015
			Versión	3
			Fecha	30/09/2022
			Página	Página 13 de 13

como el planteamiento de teorías o modelos teóricos para la aplicación de los cuidados en una práctica asistencial u otro escenario, en el que intervenga el Odontólogo profesional

4. Aportes puntuales del PAT Colectivo al plan de estudios del programa académico

Nuevos conocimientos avances y descubrimientos de nuevas técnicas y tecnologías, para el diseño de nuevos dispositivos que permitan progresar y mejorar la calidad académica, creando nuevas estrategias para generar la adquisición de nuevas capacidades promoviendo el desarrollo de la humanidad

5. Impacto del PAT Colectivo en la producción del Programa. De acuerdo con la apreciación del Colectivo Docente, indique como valor agregado, si desde el PAT Colectivo desarrollado entre otros: a) se generará *un artículo, o una presentación en evento (divulgación), b) se derivará un trabajo de grado, o una intervención comunitaria; c) se convertirá en insumo para Investigación estricta.*

A partir de esta línea de investigación, esta producción escritural es el instrumento para futuras investigaciones llevadas a cabo a través de trabajos de grado con la posibilidad de publicaciones.

Nota: Adjuntar la lista de estudiantes participantes en el desarrollo del PAT Colectivo.